

Quels examens prescrire ?

Dr. Sylvain Elisé

Hôpital Privé de Bois Bernard

Consultation sur rendez-vous : 03 21 79 26 56 Secrétariat : 03 21 79 26 36

Urgences : 03 21 79 24 24

Route de Neuvireuil 62320 BOIS-BERNARD

Membre d'une association agréée - Le règlement des honoraires par chèque est accepté



PRISE DE RENDEZ-VOUS **ÉPAULE**

LIGNE DIRECTE **07 8282 0135**

MAIL **RDVepaule@gmail.com**

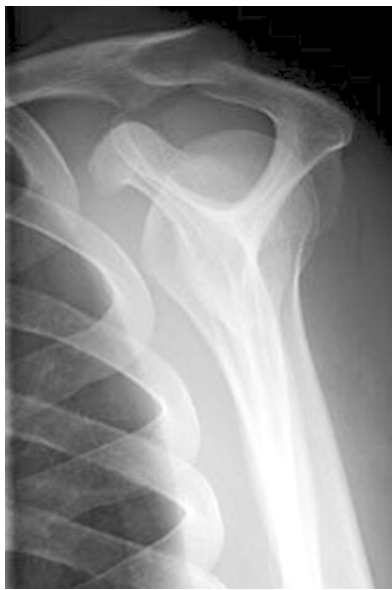WEB **WWW.EPAULE.NET**

Les Examens à prescrire

Les Radiographies standards

- Elles sont obligatoires dans tous les cas

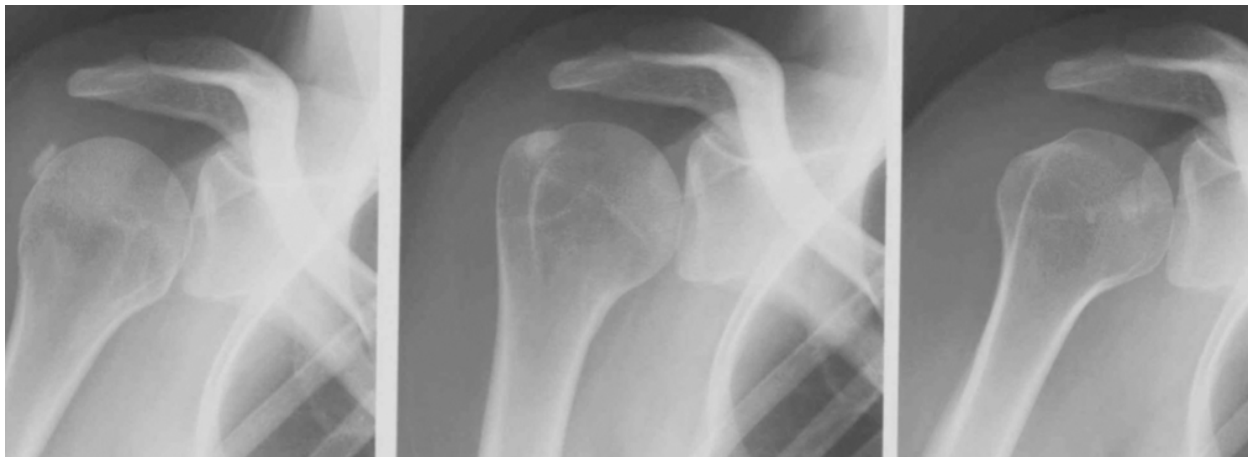Face Profil
Profil de Lamy



bilan de base
bilan de base

Humérus 3 rotations
- Face Rotation Externe
- Face Rotation Neutre
- Face Rotation Interne

recherche de calcifications



Hôpital Privé de Bois Bernard

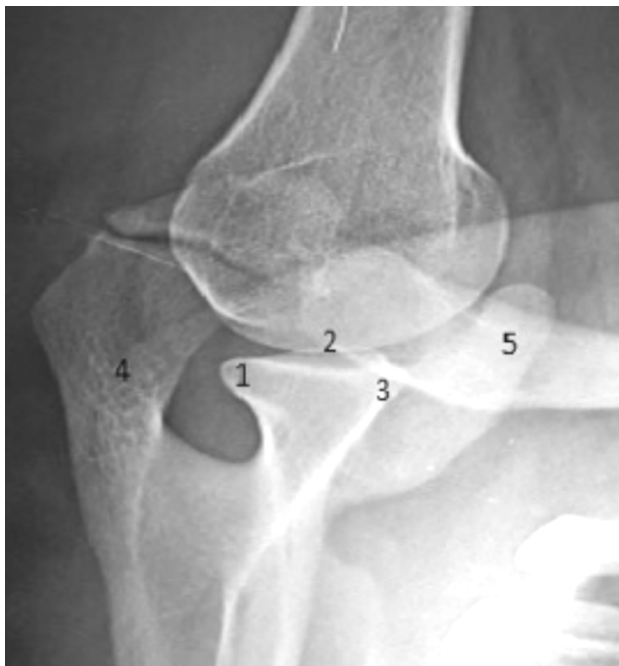Consultation sur rendez-vous : 03 21 79 26 56 Secrétariat : 03 21 79 26 36
Urgences : 03 21 79 24 24
Route de Neuvireuil 62320 BOIS-BERNARD
Membre d'une association agréée - Le règlement des honoraires par chèque est accepté



PRISE DE RENDEZ-VOUS **ÉPAULE**
LIGNE DIRECTE **07 8282 0135**
MAIL **RDVepaule@gmail.com**
WEB **WWW.EPAULE.NET**

Incidence de Garth
Profil de Bernageau

Instabilité épaule



L'Échographie de l'épaule

- Examen très dépendant du Radiologue
- Examen de débrouillage
- Ne suffit pas de façon isolée
- Examen intéressant dans le but d'une exploration dynamique
 - Instabilité du biceps

L'Arthro-scanner

++ Examen de choix pour bilan de la coiffe et de l'instabilité

- Examen de choix
- Précise la rupture de coiffe (taille et siège)
- Précise une rupture en face profonde (Parfois traumatique)
- Précise l'état des muscle (dégénérescence graisseuse) (Classification de Goutallier)
- Précise l'état et la position du chef long du biceps
- Excellente exploration du bourrelet
 - Recherche de lésions labrales
 - Recherche de SLAP lésions
- Évaluation du stock osseux glénoïdien (Faisabilité d'une arthroplastie d'épaule)

Hôpital Privé de Bois Bernard

Consultation sur rendez-vous : 03 21 79 26 56 Secrétariat : 03 21 79 26 36
Urgences : 03 21 79 24 24
Route de Neuvireuil 62320 BOIS-BERNARD
Membre d'une association agréée - Le règlement des honoraires par chèque est accepté



PRISE DE RENDEZ-VOUS **ÉPAULE**
LIGNE DIRECTE **07 8282 0135**
MAIL **RDVepaule@gmail.com**
WEB **WWW.EPAULE.NET**

- **DEFAUTS :**
 - ne précise pas l'existence d'une tendinite isolée
 - Ne précise pas une bursite de l'espace sous acromial
 - N'explore pas la face Bursale de la coiffe (Face superficielle) (Faux négatif pour une rupture partielle superficielle de la coiffe = Rupture non transfixiante)
 - Le Burso-scanner explore les lésions superficielles (Examen rare)
- **LIMITES**
 - Intolérance à l'iode
 - Patients diabétique ou insuffisants rénal

L'I.R.M.N.

- Intérêt ++ si conflit sous-acromial isolé (bursite sous acromiale)
 - **Examen de choix si coiffe inflammatoire (Tendinite ou Bursite)**
 - Précise la rupture de coiffe (taille et siège)
 - Précise l'état des muscles (dégénérescence graisseuse) (Moins performante que l'arthroscanner)
 - Précise l'état et la position du chef long du biceps
 - Exploration du bourrelet (Moins performante que l'arthroscanner)
 - Très bon examen pour quantifier le caractère inflammatoire d'une arthropathie acromio-claviculaire
 - Evaluation du stock osseux glénoïdien (Faisabilité d'un arthroplastie d'épaule)
 - Kystes spino-glénoidiens
 - Capsulites (Mais le diagnostic est clinique)
 - Précise l'épanchement bursal
 - Précise une rupture partielle (en Face superficielle)
 - **DEFAUTS :**
 - Faux positifs de Ruptures de Coiffe
 - Parfois confusion entre une rupture et une tendinite importante
 - **LIMITES**
 - Claustrophobie du patient
 - Patients porteurs d'implants métalliques (Pace-maker, Clips vasculaires, etc...)
- NB : L'Arthro-IRM (Avec injection de Gadolinium intra-articulaire)
Examen très rarement demandé (peu d'intérêt en pathologie courante)



Choix de l'Examen / au diagnostic suspecté

	Radiographies Standards	Échographie	Arthroscanner	IRM
Tendinite calcifiante	Humérus 3 rotations			
Tendino-bursite inflammatoire				
Luxation de l'épaule				
Lésions du bourrelet (Bankart ou SLAP)				+/-
Capsulite	+/-		Arthro dilatation ?	+/-
Rupture de coiffe				Rupture superficielle
Omarthrose			Rupture de Coiffe ? Stock Osseux	Non
Conflit sous acromial		Intérêt dynamique		+/-

Examen de Première intention

Examen de seconde Intention

Examen Inutile

Parfois utile

Hôpital Privé de Bois Bernard

Consultation sur rendez-vous : 03 21 79 26 56 Secrétariat : 03 21 79 26 36

Urgences : 03 21 79 24 24

Route de Neuvireuil 62320 BOIS-BERNARD

Membre d'une association agréée - Le règlement des honoraires par chèque est accepté



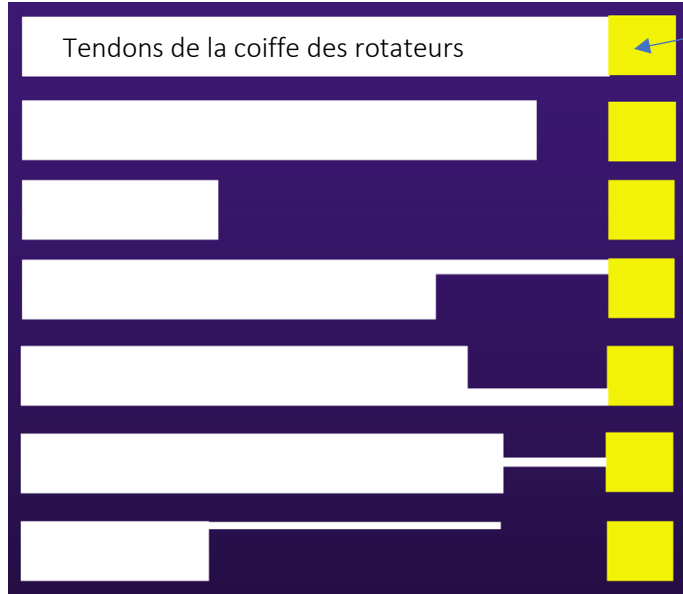
PRISE DE RENDEZ-VOUS **ÉPAULE**

LIGNE DIRECTE **07 8282 0135**

MAIL **RDVepaule@gmail.com**

WEB **WWW.EPAULE.NET**

Rupture de coiffe / Arthroscanner ou IRM ?



Insertion osseuse sur le massif du TROCHITER

Petite Rupture Transfixiante

Large Rupture avec rétraction

Rupture de la face profonde

Rupture de la face superficielle

Pré-rupture complète

Large rupture Profonde et petite transfixiante



Arthro TDM

IRM

Echo



Se méfier d'une Épaule pseudo-paralytique ou hyper-algique

- Après avoir éliminer une Capsulite Rétractile (Examen clinique +++)
- **Devant une épaule déficitaire** ou pseudo-paralytique, et/ou avec une amyotrophie des fosses supra et infra-épineuses, ou du deltoïde...
 - Éliminer une cause neurologique
 - Névralgie cervico-brachiale, ou une compression radiculaire, ou médullaire
 - Penser au syndrome de Parsonnage Turner
 - Demander un avis neurologique...et
- **Un ELECTROMYOGRAMME du membre supérieur**
- Accessoirement un bilan du rachis cervical
 - Radiographies du rachis cervical
 - IRM médullaire cervicale
- **Devant une épaule Hyper-algique ...**
 - **Une scintigraphie**
 - Éliminer une algo-neurodystrophie
 - Doute sur l'organicité des symptômes (sinistrose?)
 - Doute sur une étiologie infectieuse
 - Doute sur une localisation secondaire...
- **Très rarement**
 - **Une Arthro-IRM**
 - **Un Burso-scanner**
 - Si difficulté à poser le diagnostic d'une rupture de la face profonde
 - Et que l'IRM est contre-indiquée...

